

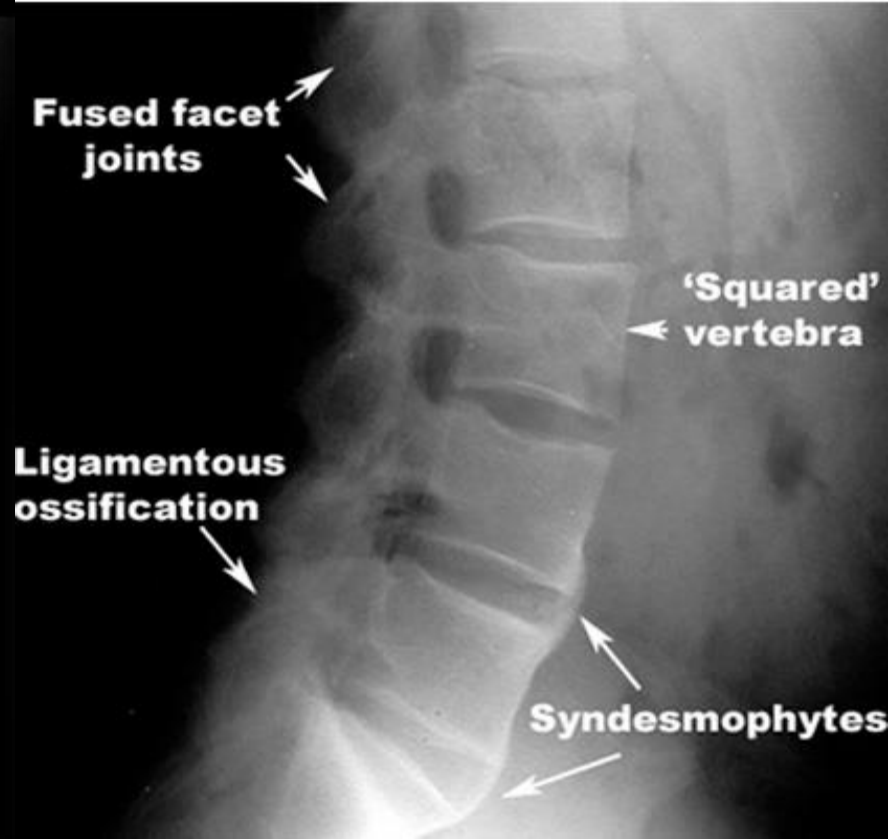
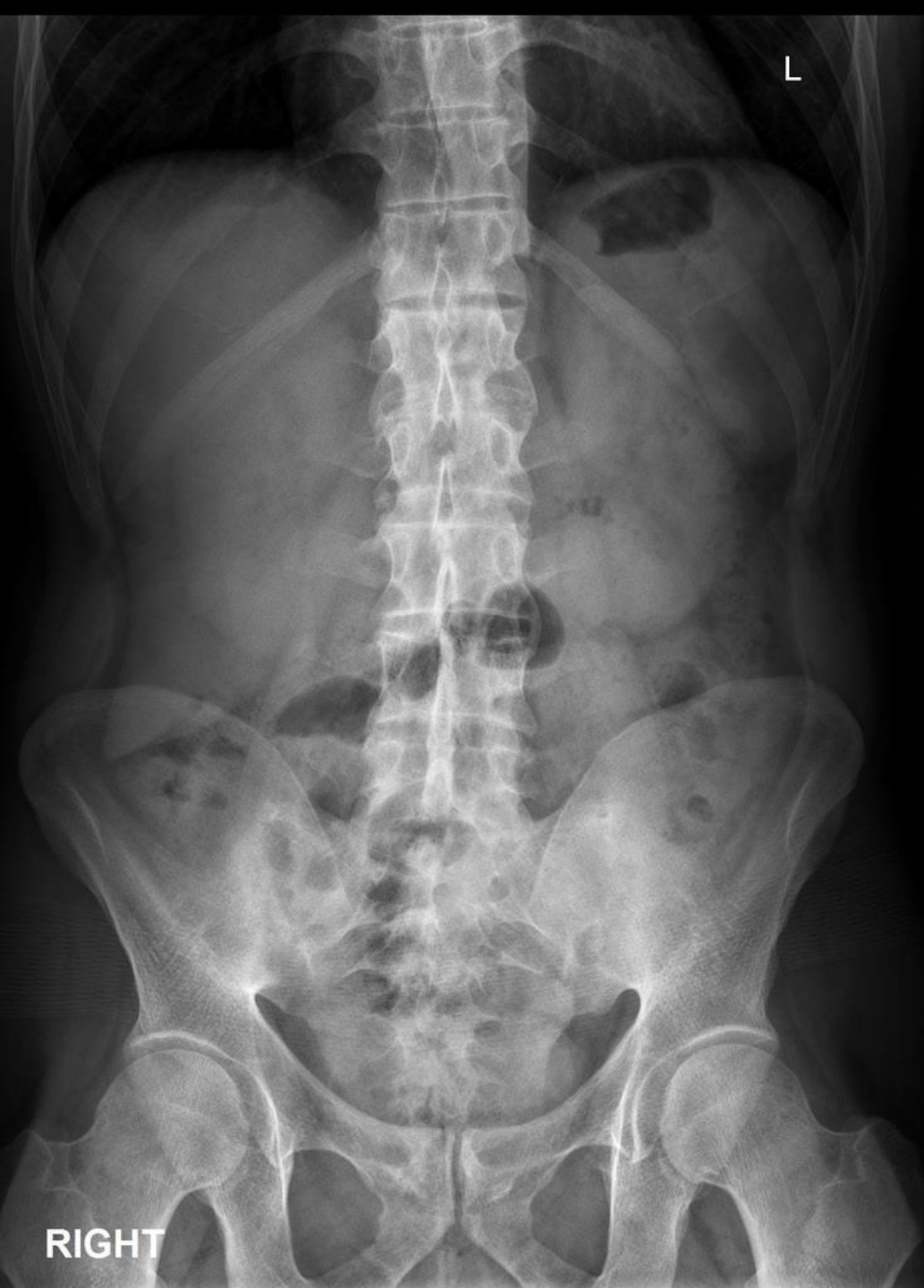توجه کنید که تست تشخیصی قطعی وجود ندارد

- تست HLAB27 در ۹۰ درصد مواقع مثبت است
- ۷۵ درصد بیماران افزایش ESR و CRP دارند
- آنمی خفیف
- افزایش آلکالین فسفاتاز در موارد شدید

# تشخیص با علائم رادیولوژیک

یافته های رادیولوژیک بیشتر برای فالوآپ بیماری حائز اهمیت هستند

- التهاب قرینه در مفصل ساکروایلیاک
- کاهش لوردوز کمر
- مربعی شدن یک یا چند مهره (squaring)
- در موارد پیشرفته استخوانی شدن حاشیه مهره (سین دسموفیت)



ویژگی بارز اسپوندیلیت  
آنکیلوزان درگیری مفاصل  
ساکروایللیاک در طول پیشرفت  
بیماری است.